- Copyright - Il Pensiero Scientifico Editore downloaded by IP 3.144.96.159 Sat, 27 Apr 2024, 21:41:13

Utilità del "loop recorder" impiantabile nella diagnosi della sincope di natura indeterminata. Descrizione di un caso clinico

Andrea Campana, Michele Manzo, Gaetana Melchiorre, Leonardo Di Leo, Giuseppe di Benedetto

Dipartimento Medico-Chirurgico di Cardiologia, A.O. Ospedali Riuniti S. Giovanni di Dio e Ruggi d'Aragona, Salerno

Key words:
Loop recorder; Pacemaker; Syncope.

In this paper we describe the case of a 42-year-old man who presented with rather infrequent episodes of syncope. In view of this symptomatology, he had been repeatedly hospitalized and submitted to a complete diagnostic workup inclusive of brain computed tomography, head-up tilt test, repeated Holter monitoring, and electrophysiologic evaluation. Unfortunately, none of these tests allowed the formulation of a precise diagnosis. When, owing to further episodes of syncope, the patient came to our observation, after an inconclusive new series of noninvasive tests, we decided to implant an insertable loop recorder. This device revealed that a phase of severe bradycardia lasting 53 s, with 15 s of complete asystole, occurred during symptoms thus allowing us to diagnose the cause of syncope.

(Ital Heart J Suppl 2001; 2 (8): 908-910)

© 2001 CEPI Srl

Ricevuto l'1 marzo 2001; nuova stesura il 30 aprile 2001; accettato il 10 maggio 2001.

Per la corrispondenza:
Dr. Andrea Campana
Via B. Croce, 11
84121 Salerno
E-mail:
campana.card@tin.it

La sincope costituisce un motivo abbastanza frequente di ammissione in ospedale; negli Stati Uniti, circa 1 milione di pazienti all'anno vengono valutati per aver sofferto di un episodio sincopale[1]. Ciò nonostante, dopo complete indagini neurologiche e cardiologiche, la sincope rimane di origine indeterminata in circa il 40% dei casi[2,3].

La disponibilità di un "loop recorder" impiantabile (ILR) può rendere più semplice la diagnosi del meccanismo causale di sincopi o presincopi cardiogene di non frequente presentazione clinica, cosa quasi mai realizzabile con il monitoraggio Holter convenzionale[4-6]. Certamente, gli ILR possono ridurre in modo significativo il dispendio di risorse economiche correlato all'impegnativo percorso diagnostico legato a tale tipo di manifestazioni cliniche[2,7].

Caso clinico

Viene di seguito descritto il caso di un uomo di 42 anni, in buone condizioni generali; nella sua storia clinica vi erano numerosi episodi sincopali, relativamente poco frequenti, manifestatisi classicamente con improvvisa perdita di coscienza, convulsioni e ripresa spontanea totale nel giro di qualche minuto. Per tale sintomatologia, il paziente era stato più volte ricoverato in ambiente ospedaliero, sia in reparti di Neurologia che di Cardiologia; l'ultimo di tali ricoveri risaliva all'anno precedente: durante tale ricovero era stato effettuato un numero cospicuo di esami, compresi Holter, ecocardiogramma, stress test, elettroencefalogramma, tomografia assiale computerizzata del cranio, esame Doppler del circolo arterioso epiaortico, head-up tilting test, studio elettrofisiologico comprensivo di protocollo completo di prestimolazione ventricolare in apice ed in efflusso ventricolare destro, di determinazione della funzione sinusale e degli intervalli di conduzione, con particolare attenzione all'esclusione di eventuali "split" del potenziale hisiano.

Poiché nessuno di tali esami aveva dato un esito positivo, era, ancora una volta, stata formulata una diagnosi finale di "sincope di origine indeterminata".

Il paziente è giunto alla nostra osservazione dopo un nuovo episodio sincopale, manifestatosi durante il lavoro; nel corso di questo nuovo ricovero, oltre alla ripetizione di un esame tomografico del cranio e di un elettroencefalogramma con test provocativi, al fine di svelare un possibile focus epilettogeno, venivano anche effettuati un esame Holter di 48 ore e un head-up tilting test potenziato con somministrazione di trinitrina per via sublinguale[8], senza risultati di qualche rilievo. Poiché il paziente non

- Copyright - Il Pensiero Scientifico Editore downloaded by IP 3.144.96.159 Sat, 27 Apr 2024, 21:41:13

aveva segni clinici di cardiopatia organica ed il suo ECG era normale, non veniva ritenuta indicata la ripetizione di uno studio elettrofisiologico invasivo[9].

Si decideva, pertanto, di impiantare un ILR; dopo consenso informato, si procedeva all'applicazione di un Reveal™ 9525 (Medtronic Inc., Minneapolis, MN, USA) nella regione parasternale sinistra, all'altezza del quarto-quinto spazio intercostale, dopo aver effettuato un mappaggio di superficie per la ricerca del migliore segnale elettrocardiografico[10]. Il Reveal™ 9525 è un dispositivo del peso di 17 g, con volume di 8 cm^3, capace di ritenere in una memoria solida fino a 42 min di ECG, in uno o tre periodi distinti, comprendenti un tempo più lungo precedente l'attivazione ed un tempo minore successivo all'attivazione stessa; il segnale per il congelamento dell'ECG nella memoria viene dato da un attivatore esterno, che può essere azionato dal paziente stesso, dopo che si sia ripreso, o da chi gli è vicino. Attualmente, lo stesso tipo di dispositivo, è disponibile anche con possibilità di registrazione automatica, previa impostazione con programmatore.

Meno di 40 giorni dopo la dimissione, mentre il paziente era a casa, in una situazione di assoluto riposo, vi fu un nuovo episodio sincopale; sua moglie attivò ripetutamente l'apparecchio e, immediatamente dopo, accompagnò il marito, già ripresosi, in ospedale. L'ILR fu interrogato con un programmatore 9790 (Medtronic Inc.) e l'ECG registrato mostrò un episodio di marcata bradicardia della durata totale di 53 s, con una fase di asistolia della durata di 15 s (Fig. 1). Nella maggioranza dei pazienti con sincope, i sintomi tendono a ripresentarsi entro i primi 6 mesi dall'impianto di un ILR[10]: infatti, nel nostro caso, erano trascorsi solo 38 giorni perché vi fosse una nuova manifestazione sintomatologica.

Al paziente veniva impiantato un pacemaker permanente e, a oltre 5 mesi dalla dimissione, egli è del tutto privo di sintomi.

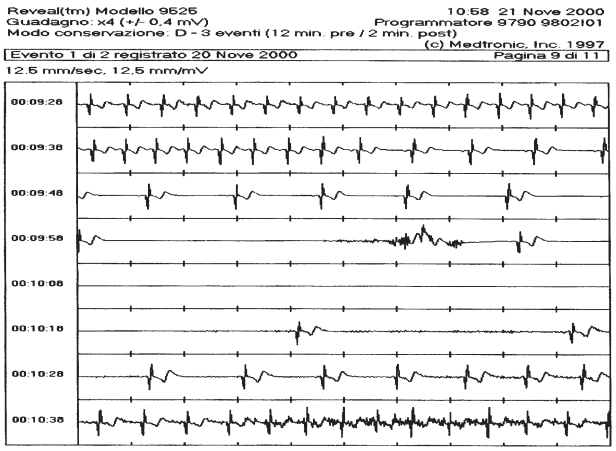

Figura 1. *Registrazione effettuata dal Reveal™ durante la manifestazione sincopale: comparsa di bradicardia sinusale marcata, fino all'arresto sinusale, con successiva ricomparsa di attività del nodo del seno, inizialmente alquanto sporadica; durante i 15 s di totale arresto non compare alcun segnapassi di sostituzione.*

Discussione

L'eziologia delle sincopi ricorrenti può essere, a volte, difficile da determinare se la diagnosi non risulta evidente dalle iniziali indagini cliniche e strumentali. È universalmente accettato il ricorso allo studio elettrofisiologico invasivo quando i risultati delle indagini non invasive siano negativi o, comunque, non conclusivi; peraltro, anche lo studio elettrofisiologico può essere negativo nel 14-70% dei casi[11] quando effettuato in tali pazienti, i quali, tuttavia, a causa della ricorrenza dei loro sintomi, continuano ad avere una pessima qualità di vita. Benché tutte le manovre di attivazione vagale effettuate nel caso da noi descritto avessero dato esito negativo, la registrazione ottenuta durante l'episodio sincopale, che mostra una progressiva bradicardia sinusale seguita da asistolia, è fortemente indicativa di un meccanismo neuromediato: ciò è quanto emerge anche, in dati preliminari, nel 75% dei pazienti con sincope isolata, assenza di cardiopatia e iter diagnostico completo del tutto negativo, arruolati nello studio ISSUE[12].

Il nostro paziente era andato incontro, nel passato, a numerosi ricoveri ospedalieri, con un considerevole dispendio di risorse economiche pubbliche, ma ciò che più importa, senza che vi fosse stata una soluzione al suo problema di salute. L'ILR si è dimostrato, in questo caso, un insostituibile strumento diagnostico, permettendo di slatentizzare, con relativa rapidità e con assoluta certezza, l'origine dei sintomi. Ciò è in accordo con quanto rilevato in più studi, che attribuiscono all'ILR una capacità > 80% nello svelare l'anomalia del ritmo durante episodi sincopali[11,13] rispetto all'Holter convenzionale, accreditato di una capacità diagnostica del 10%[14,15]; è probabile che un uso più precoce di tale strumento nell'iter diagnostico della sincope di origine indeterminata possa essere utile al più rapido raggiungimento dell'obiettivo, con ovvia positiva ripercussione sui costi di degenza.

Riassunto

Viene descritto il caso di un uomo di 42 anni, affetto da episodi sincopali relativamente infrequenti. Al termine di precedenti ricoveri ospedalieri, durante i quali erano state effettuate approfondite indagini neurologiche e cardiologiche, comprensive di studio elettrofisiologico, la diagnosi era stata di sincope di origine indeterminata. L'applicazione di un "loop recorder" impiantabile ha consentito di identificare la causa delle sincopi, evidenziando un episodio di marcata bradicardia della durata di 53 s, con una fase di asistolia di 15 s, verificatosi in occasione di una ricorrenza dei sintomi.

Parole chiave: Loop recorder; Pacemaker; Sincope.

- Copyright - Il Pensiero Scientifico Editore downloaded by IP 3.144.96.159 Sat, 27 Apr 2024, 21:41:13

Bibliografia

1. Kapoor WN, Karpf M, Maher Y, Miller RA, Levey GS. Syncope of unknown origin: the need for a more cost-effective approach to its diagnostic evaluation. JAMA 1982; 247: 2687-91.
2. Schillinger M, Domanovits H, Mullner M, Herkner H, Laggner AN. Admission for syncope: evaluation, cost and prognosis. Wien Klin Wochenschr 2000; 112: 835-41.
3. Getchell WS, Larsen GC, Morris CD, McAnulty JH. Epidemiology of syncope in hospitalized patients. J Gen Intern Med 1999; 14: 677-87.
4. Klein GJ, Krahan A, Yee R, Skanes A. The implantable loop recorder: the herald of a new age of implantable monitors. (editorial) Pacing Clin Electrophysiol 2000; 23 (Part 1): 1456.
5. Simantirakis EN, Chrysostomakis SI, Manios EG, Vardas PE. Insertable loop recorder in unmasking the cause of syncope. Pacing Clin Electrophysiol 2000; 23 (Part 1): 1573-5.
6. Bass EB, Curtiss EI, Arena VC, et al. The duration of Holter monitoring in patients with syncope. Is 24 hours enough? Arch Intern Med 1990; 150: 1073-8.
7. Krahn AD, Klein GJ, Yee R, Manda V. The high cost of syncope: cost implications of a new insertable loop recorder in the investigation of recurrent syncope. Am Heart J 1999; 137: 870-7.
8. Bartoletti A, Alboni P, Ammirati F, et al, on behalf of the Gruppo di Lavoro sulla Sincope AIAC-Area Aritmie ANMCO. Tilt test potenziato con nitroglicerina orale nei pazienti con sincope inspiegata. Ital Heart J Suppl 2000; 1: 226-31.
9. Heaven DJ, Sutton R. Syncope. Crit Care Med 2000; 28 (Suppl 10): N116-N120.
10. Nierop PR, van Mechelen R, van Elsäcker A, Luijten RH, Elhendy A. Heart rhythm during syncope and presyncope: results of implantable loop recorders. Pacing Clin Electrophysiol 2000; 23 (Part 1): 1532-8.
11. Krahn AD, Klein GJ, Norris C, Yee R. The etiology of syncope in patients with negative tilt table and electrophysiological testing. Circulation 1995; 92: 1819-24.
12. Brignole M, Menozzi C, Moya A, on behalf of the International Study on Syncope of Uncertain Etiology (ISSUE) Investigators. Implantable diagnostic tools: how useful are they. In: Santini M, ed. Progress in Clinical Pacing 2000. Rome: CEPI, 2000: 80-3.
13. Krahn AD, Klein GJ, Yee R, Takle-Newhouse T, Norris C. Use of extended monitoring strategy in patients with problematic syncope. Reveal Investigators. Circulation 1999; 99: 406-10.
14. Gibson TC, Heitzman MR. Diagnostic efficacy of 24 hour electrocardiographic monitoring for syncope. Am J Cardiol 1984; 53: 1013-7.
15. Fogel RI, Evans JJ, Prystowsky EN. Utility and cost of event recorders in the diagnosis of palpitations, presyncope, and syncope. Am J Cardiol 1997; 79: 207-8.